Tratamiento de las fístulas traqueoesofágicas adquiridas

JG Lallemant
B Lallemant
B Girard
C Chapon
I El Sioufi
P Bonnin

Resumen. – Las fístulas traqueoesofágicas corresponden a una comunicación anormal entre la tráquea y el esófago. El tratamiento de esta alteración infrecuente, que pone en peligro la vida del paciente, es difícil. Los autores presentan las múltiples etiologías y los procedimientos diagnósticos y preterapéuticos así como los diferentes tratamientos médicos y quirúrgicos posibles. Las indicaciones terapéuticas, dictadas por numerosos parámetros, se sintetizan con la forma de un árbol de decisiones.

© 2003, Editions Scientifiques et Médicales Elsevier SAS, París. Todos los derechos reservados.

Palabras clave: fístula traqueoesofágica, árbol de decisiones terapéuticas.

Introducción

Las fístulas traqueoesofágicas (FTE) se definen como una comunicación entre la tráquea y el esófago, cuya formación se explica por la contigüidad entre ambos órganos.

El paso del contenido digestivo hacia las vías respiratorias es la consecuencia principal de esta formación anatómica anormal y explica su extrema gravedad. Las FTE pueden ser congénitas o adquiridas: se excluyen deliberadamente en este fascículo las fístulas congénitas.

Las FTE adquiridas son infrecuentes. Las causas neoplásicas son las más comunes y preceden a las FTE secundarias a la reanimación respiratoria, que es la etiología más frecuente de las FTE adquiridas no neoplásicas.

El diagnóstico de FTE, sospechado clínicamente, debe confirmarse y precisarse mediante exámenes endoscópicos y radiográficos.

La conducta terapéutica incluye tratamiento médico y quirúrgico, cada uno con fines curativos o paliativos. Las opciones terapéuticas son complejas: dependen del terreno, de la etiología y de las características de la FTE, parámetros esenciales que rigen el plazo de atención y la técnica quirúrgica más adecuada.

***Jean-Gabriel Lallemant** : Professeur des Universités.*
***Benjamin Lallemant** : Interne des Hôpitaux, DES ORL.*
***Benoit Girard** : Chef de clinique assistant des Hôpitaux.*
***Christophe Chapon** : Ancien chef de clinique assistant des Hôpitaux.*
***Imad El Siarfi** : Praticien adjoint contractuel.*
***Patrick Bonnin** : Praticien hospitalier.*
Service ORL et CMF, centre hospitalier universitaire, 5 rue Hoche, 30029 Nîmes cedex 9, France.

Etiologías

BENIGNAS

■ ***Yatrógenas***

Fístulas secundarias a la reanimación respiratoria

Tanto la intubación como la traqueotomía pueden provocar una FTE pero la causa principal es la secuencia intubación-traqueotomía en el marco de una asistencia ventilatoria prolongada [14].

La incidencia ha disminuido de manera acentuada a partir del empleo de balones de baja presión, estimándose que afecta al 0,5 % de los pacientes sometidos a ventilación mecánica a largo plazo [15].

En los mecanismos fisiopatológicos intervienen:

— en el lado traqueal, la hiperpresión del balón que crea una hernia con isquemia de la capa membranosa traqueal;

— en el lado esofágico, la presencia de la columna vertebral por detrás, de una sonda nasogástrica y el reflujo gastroesofágico en decúbito *(fig. 1)*;

— en sentido general, un paciente en hipercatabolismo, a menudo infectado, resiste menos en la medida en que padece hipotensión, diabetes, impregnación con corticoides o inmunodepresión. Además, la isquemia, una ulceración o una infección añadida fragilizan y provocan la sínfisis entre ambos órganos, abriendo el camino a la necrosis que se instala en aproximadamente 30 días [14].

Perforaciones instrumentales

Es un accidente excepcional que a menudo se produce en un esófago previamente alterado: estenosis por irradiación,

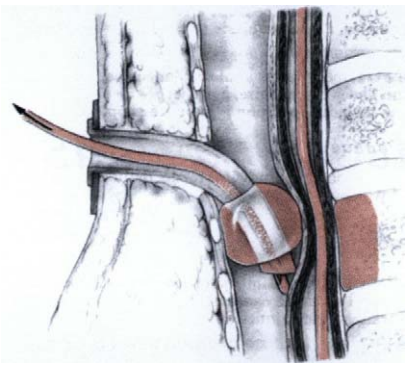

1 *Patogenia de las fístulas secundarias a reanimación: factores de atrición.*

estenosis cáustica o divertículo. La fístula se desarrolla habitualmente en dos tiempos.

Cirugía cervicomediastínica

• *Cirugía del esófago*

Una FTE puede producirse de inmediato como consecuencia de un traumatismo instrumental inadvertido o, más a menudo, de manera secundaria a una sutura digestiva de localización esofágica. Los factores desencadenantes son: dehiscencia de la sutura, isquemia y necrosis por disección extensa de los tejidos peritraqueales, reflujo gastroesofágico, absceso mediastínico o irradiación [3, 25, 35].

• *Otras causas*

Se describieron casos de FTE por cirugía traqueobronquial y, más excepcionalmente, después de cirugía del cuerpo de la glándula tiroidea, de un divertículo esofágico y de la columna cervical por vía anterior.

FTE deliberada en el marco de la reeducación vocal en laringectomizados

Desde 1980, la restauración vocal mediante la creación de una fístula traqueoesofágica se ha extendido considerablemente. Puede tratarse de una fístula continente musculomucosa llamada «shunt» o de una fístula labrada con una prótesis fonatoria (técnica denominada «punción traqueoesofágica») [28]. Cualquiera de estos procedimientos puede volverse incontinente, provocando la complicación más frecuente de este tipo de rehabilitación vocal [8].

■ *Traumáticas*

Traumatismos cervicotorácicos cerrados

El mecanismo implicado sería una compresión de la tráquea y el esófago entre el esternón y los cuerpos vertebrales. La perforación por caída de escara tras necrosis limitada días después del traumatismo es más frecuente que la perforación primitiva [37]. La localización más común es la yuxtacarinal [44, 57].

Traumatismos cervicotorácicos abiertos

Se trata de heridas penetrantes por bala o arma blanca. El riesgo es desconocer desde el principio la lesión esofágica, cuya sintomatología queda oculta por las manifestaciones de las lesiones acompañantes: tráquea, vasos y nervios [57, 58].

Cáusticos

Las FTE por cáusticos a veces son precoces y evolucionan de manera intempestiva pero, con mayor frecuencia, son tardías y secundarias a maniobras de dilatación [39].

Cuerpos extraños

Se trata de cuerpos extraños que pueden producir lesiones. La fístula se puede producir de modo inmediato o más frecuentemente secundario.

■ *Infecciosas*

Secundarias a lesiones traqueoesofágicas de origen bacteriano, micótico o viral, estas fístulas se observan casi exclusivamente en personas inmunodeprimidas y, muy particularmente, en el síndrome de inmunodeficiencia adquirida (sida), en el que los agentes infecciosos causales están a menudo asociados [45, 52, 56].

Bacterianas

— Tuberculosis: la fístula se genera por el abocamiento simultáneo en el esófago y la tráquea de una adenopatía mediastínica en fase de necrosis caseosa [32];
— sífilis.

Micóticas

Son la aspergilosis y la candidiasis [47, 51].

Otras causas

Se conocen casos de FTE por histoplasmosis, actinomicosis, toxoplasmosis, absceso tiroideo y herpes esofágico [40].

■ *Inflamatorias*

Las FTE pueden formarse por procesos inflamatorios necrosantes con punto de partida traqueal como, por ejemplo, en la enfermedad de Wegener [13], o con punto de partida esofágico como en los divertículos esofágicos por tracción, los divertículos faringoesofágicos o la enfermedad de Crohn [10].

■ *FTE congénitas de manifestación tardía*

Se debe pensar en esta causa cuando no se encuentra ningún otro factor etiológico.

MALIGNAS

Las FTE de origen neoplásico son las más frecuentes entre las fístulas adquiridas. Se trata de cánceres esofágicos, más raramente de cánceres traqueobronquiales o de linfomas, Hodgkin o no Hodgkin.

La incidencia de las fístulas en el cáncer de esófago es del 5 al 14 % se trate de una evolución espontánea o de una complicación del tratamiento [50].

Diagnóstico

CLÍNICA

■ *Paciente autónomo*

Consiste en un cuadro etiológicamente inespecífico que expresa la comunicación entre el tubo digestivo y el eje traqueobronquial.

— La tos, secundaria a la deglución de saliva o alimentos, es el síntoma principal. Por la boca se expulsan partículas de alimentos, secreciones purulentas y a veces hemoptoicas. En traqueotomizados, las sustancias se expulsan a través del orificio de traqueotomía o son devueltas como consecuencia de aspiraciones traqueobronquiales.

— Los cuadros infecciosos broncopulmonares agudos y reiterados, que ocurren de manera inexplicable, acompañan rápidamente estas manifestaciones y terminan en un cuadro de broncorrea abundante, atelectasia y bronquiectasia con disnea.
— En ocasiones se advierten signos digestivos: disfagia dolorosa, meteorismo y distensión abdominal.
— El estado general se altera rápidamente.

■ *Paciente con asistencia respiratoria*

En este tipo de enfermo, a menudo en estado inconsciente, se observa una tríada aerodigestiva altamente significativa y compuesta por:
— desadaptación al respirador con fuga de aire por la boca y/o alrededor del orificio de traqueotomía, a pesar de la insuflación adicional del balón y del incremento de las presiones del respirador;
— distensión gastrointestinal, ruidos hidroaéreos, movimientos abdominales y dilatación de la bolsa de la sonda nasogástrica, todos ritmados por el respirador, que son signos altamente sospechosos [43];
— la presencia de nutrientes o de jugo gástrico en las aspiraciones traqueobronquiales que se hace cada vez más frecuente, sin impedir el desarrollo de bronconeumopatías por aspiración, a menudo producidas en el momento de cambiar la cánula (síndrome de Mendelson).

■ *Cualquiera sea el estado del paciente*

El diagnóstico se certifica al observar por el orificio de la traqueotomía la brecha esofagotraqueal, materializada por la visualización de la sonda nasogástrica.

EXÁMENES COMPLEMENTARIOS

Su finalidad es establecer formalmente el diagnóstico y la etiología, proporcionando además elementos topográficos y morfológicos precisos para poder determinar las opciones terapéuticas.

■ *Examen endoscópico*

El método diagnóstico más preciso es la traqueoesofagoscopia combinada, con tubos rígidos y ópticas.

Traqueoscopia

Se lleva a cabo por vía alta o por el orificio de traqueotomía con tubo rígido y ópticas recta y angular, o con fibroendoscopio. Permite visualizar la brecha a la altura de la pared posterior. Las dimensiones y la topografía de la brecha se deben analizar con precisión y con respecto al plano glótico, a la carina y al orificio de traqueotomía eventual.
Al mismo tiempo, se pueden efectuar las biopsias y la toma de muestras con finalidad etiológica así como una aspiración traqueobronquial.

Esofagoscopia

Desde el punto de vista diagnóstico, realizada por separado es mucho menos sensible. Por medio de algunos artificios se puede acoplar a la traqueoscopia (diafanoscopia, azul de metileno, insuflación) y, de esta manera, tornarla decisiva en caso de fístulas poco evidentes.

■ *Examen radiológico*

Radiografías simples

La radiografía directa de abdomen muestra distensión gaseosa pero es inespecífica en este tipo de pacientes. Las placas cervicotorácicas, además de los signos de neumopatía por aspiración predominantes en el territorio lobar inferior derecho, pueden mostrar el signo del «balón hiperinflado» cuya impronta desborda la pared traqueal y alcanza un diámetro superior a los 35 mm en incidencia de perfil [5, 55].

Opacificación del esófago

En pacientes conscientes y con capacidad de deglución, proporciona el diagnóstico en el 70 % de los casos [14].

Tomografía computadorizada y resonancia magnética

No brindan elementos adicionales para el diagnóstico positivo. La importancia de estos métodos es proporcionar elementos diagnósticos y analizar el estado hístico perifistuloso. Siguiendo a Thomas [54], los criterios diagnósticos se pueden resumir como se muestra en el *cuadro I*.

Tratamiento

Aunque se comunicaron algunos casos de cierre espontáneo o consecutivo a diversas maniobras locales, esta circunstancia es excepcional y no se refiere más que a pequeñas fístulas postraumáticas [14]. En ese sentido, la regla es el tratamiento curativo o paliativo de cualquier FTE comprobada. La conducta abarca en todos los casos el aspecto médico local y general. Las diversas soluciones terapéuticas dependen de la etiología, las condiciones generales y el estado local, todos factores determinantes del momento y la técnica más oportunos.
Se describen en primer término el conjunto de modalidades terapéuticas, médicas y quirúrgicas, para continuar con las indicaciones sintetizadas en el marco de un árbol de decisiones.

TRATAMIENTO MÉDICO

Se debe instaurar en todos los casos ya sea como preparación para una intervención quirúrgica ulterior o como una actitud puramente paliativa, resumiendo entonces el tratamiento en sí mismo.
Responde a tres imperativos:
— evitar cualquier posibilidad de paso del contenido digestivo hacia las vías respiratorias;
— combatir la infección broncopulmonar agregada y la infección local perifistulosa;
— garantizar la estabilidad clínica y de laboratorio.

■ *Local*

La lucha contra la aspiración es la principal preocupación.
La protección de las vías respiratorias se obtiene con una sonda balón inflada por debajo de la fístula y la determinación del sitio adecuado del balón con la fibroendoscopia. En los casos en que la traqueotomía no se llevó a cabo o ya fue cerrada, su práctica sería necesaria aunque no fuera más que con motivo de la longitud de la sonda [36].
Las aspiraciones faríngeas reiteradas combaten la retención de la saliva por debajo del balón. La aspiración faríngea continua y la administración de atropínicos sólo se consideran cuando la protección de las vías respiratorias, tal como fue considerada, no es completamente satisfactoria.

■ *General*

La supresión completa de la alimentación oral es una necesidad absoluta.

Cuadro I. – Criterios diagnósticos de una fístula traqueoesofágica [54].

- **Signos de sospecha**

1. Ruidos hidroaéreos sincrónicos en el respirador con respecto al estómago, a pesar de que el balón está bien inflado.
2. Pérdida de aire a pesar de que el balón está bien inflado.
3. Pérdida de sustancia mucosa en traqueoscopia o esofagoscopia sin que se demuestre su naturaleza penetrante.
4. Entrada anormal de azul de metileno o de medio de contraste a la tráquea o el esófago, habiéndose descartado una aspiración.
5. Paso de la sonda de aspiración traqueal al tubo digestivo.

- **Diagnóstico de certeza**

1. Observación directa:
   — visualización de la cánula de traqueotomía en traqueoscopia;
   — visualización de la sonda nasogástrica en traqueoscopia;
   — bordes de la fístula que se abren y se cierran al ritmo de la respiración;
   — visualización de la mucosa posterior del esófago a través de la fístula.
2. Opacificación esofágica o traqueal que demuestra formalmente la presencia de la fístula.

La alimentación se sustituye por nutrición parenteral hipercalórica y/o por nutrición enteral a través de yeyunostomía. Ésta es la vía que genera menos reflujo gastroesofágico y llevó a abandonar tanto la sonda nasogástrica como la gastrostomía de alimentación. Algunos asocian yeyunostomía de alimentación y gastrostomía de aspiración [38] mientras que otros introducen por vía retrógrada, a través de la yeyunostomía, una sonda gástrica de depleción [36]. La elevación de la cabecera de la cama no es una acción superflua [38].

El tratamiento de la infección pulmonar añadida comprende:

— antibioticoterapia específica;

— aspiraciones bronquiales regulares, estériles y atraumáticas;

— kinesiterapia activa y pasiva de drenaje bronquial.

Además deben corregirse posibles desórdenes metabólicos y la anemia (frecuente).

TRATAMIENTO QUIRÚRGICO

■ *Cierre directo por vía laterocervical*

Anestesia

Se trata de una anestesia general cuya especificidad sólo se refiere al modo de intubación. La instalación del balón es fundamental y se debe ubicar por debajo de la zona fistulosa. Esto se puede asegurar mediante una identificación endoscópica precisa de la topografía de la fístula: la introducción de un fibroendoscopio por la luz de una sonda transparente permite verificar la posición correcta del balón. La ubicación más difícil se presenta en caso de fístula baja yuxtacarinal [15]. En estas circunstancias, algunos autores recomiendan el uso de una sonda dividida sagitalmente por debajo del balón [3] o bien la intubación de un solo bronquio con una sonda de corriente doble [6] y hasta ventilación de alta frecuencia (*jet ventilation*) [40].

Instalación del paciente

Se coloca en decúbito dorsal. Para cervicotomía izquierda, se coloca un cojín dorsal dejando en el vacío el extremo del hombro izquierdo, con extensión cervical y rotación de la cabeza hacia la derecha, con la finalidad de abrir al máximo la región supraesternoclavicular izquierda [24].

Campo operatorio

Expone ampliamente la región cervical anterior, en forma bilateral y simétrica, y la parte alta del tórax hasta la línea bimamelonar. En sentido vertical al ángulo de Louis se marca un campo adicional inferior que podrá liberarse en caso de considerarse necesaria una manubriotomía.

Vía de acceso *(fig. 2A)*

Consiste en una cervicotomía anterolateral izquierda preesternocleidomastoidea que se incurva en dirección supraesternal hasta alcanzar la línea media. La incisión, que circunscribe el orificio de traqueotomía en caso de haber sido confeccionado, afecta a la piel, al músculo cutáneo del cuello (platysma) y a la aponeurosis cervical superficial. Se seccionan las venas yugulares anteriores y la vena yugular externa sólo en caso de necesidad. Se libera el borde anterior del músculo esternocleidomastoideo hasta aislar el paquete yugulocarotídeo. Esos elementos se reclinan en dirección lateral y se secciona la vena tiroidea media. El músculo omohioideo se libera de la vaina vascular y se reclina hacia arriba y atrás. El lóbulo tiroideo se tracciona hacia la línea media: esta acción estira la arteria tiroidea inferior y facilita la identificación del nervio laríngeo inferior, por lo general situado en posición retroarterial en el ángulo esofagotraqueal.

Exposición de las lesiones

La arteria tiroidea inferior o sus ramas pueden seccionarse en este tiempo. Se libera el nervio laríngeo inferior izquierdo (del esófago por detrás y del lóbulo tiroideo por delante) en todo su trayecto cervical, lo cual permite completar la basculación del lóbulo mencionado y exponer perfectamente el esófago y la tráquea. La topografía de la zona fistulosa, previamente establecida por las referencias endoscópicas, se confirma por la presencia de una envoltura inflamatoria (claramente advertida por el cirujano al liberar el nervio recurrente) que fragiliza el área circundante. Es preciso entonces remitirse a la zona sana para liberar la tráquea y el esófago a uno y otro lado de la zona fistulosa.

Sección y separación de la fístula

Es un tiempo fundamental y delicado en la medida en que la separación traqueoesofágica se hace de afuera hacia adentro, sin visualización previa de la fístula en una masa de tejidos informes. Después de establecer puntos de referencia en zona sana supra y subyacente a la fístula, la sección se acerca al esófago para conservar la máxima cantidad de tejido en el lado traqueal. En ese tiempo, se aprovechan los hilos de tracción colocados en el borde izquierdo del esófago con la finalidad de estirar los tejidos de la fístula.

Suturas

- *Esófago*

Por lo general, la brecha es amplia y con eje mayor vertical. La sutura se confecciona en dos planos con puntos invaginantes: el plano mucoso con hilo sintético no absorbible monohebra (polipropileno) y el plano muscular con hilo sintético absorbible trenzado (vicril), con sutura capitonada para aliviar la tensión del plano mucoso. Si la pérdida de sustancia en el eje transversal es abundante, se recomienda horizontalizar la sutura para evitar un efecto de estenosis [22, 33] *(fig. 3)*.

- *Tráquea*

La brecha traqueal es a menudo contusa y se encuentra en un tejido tróficamente defectuoso, razón por la cual es importante determinar si la sutura directa sin tensión excesiva puede o no llevarse a cabo.

— La sutura directa es posible. Se efectúa en un solo plano mediante puntos separados (vicril). La rotación axial derecha de la tráquea facilita la exposición. Si el acceso posterior

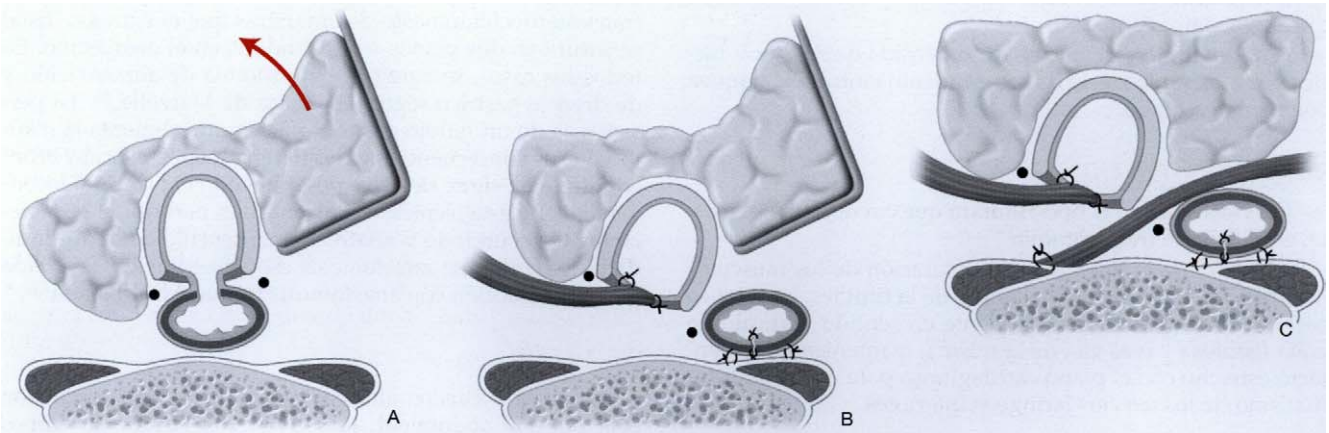

2 *Técnica quirúrgica.*
A. Vía de acceso. Exposición de las lesiones.
B. Sutura del esófago en dos planos. Sutura de la tráquea con colgajo muscular infrahioideo. Distanciamiento de las suturas: rotación axial del esófago.
C. Interposición de un colgajo muscular infrahioideo.

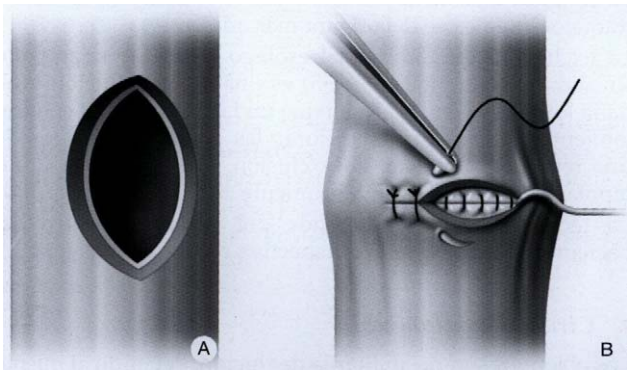

3 *Sutura del esófago.*
A. La pérdida de sustancia es abundante en el eje transversal.
B. Sutura horizontal en dos planos (mucoso y muscular).

se revela insuficiente, se puede recurrir a la vía anterior transtraqueal, en forma de una incisión horizontal ancha entre dos anillos situados a la altura de la brecha [21]. En una brecha extensa quizás sea preciso recurrir a una incisión vertical que interese uno o dos anillos.

— La sutura directa es imposible. Se describieron numerosos artificios para enfrentar esta situación:

— una brida perifistulosa tallada a expensas del esófago proporciona tejido adicional [16, 38];

— los colgajos musculares infrahioideos pediculados acaparan la atención de la mayoría de los autores [54]. Estos músculos se encuentran fácilmente disponibles en el campo quirúrgico y además están bien vascularizados [53] *(fig. 2B);*

— los autores de este fascículo han incursionado en la utilización de un colgajo deltopectoral desepitelizado [29], de un colgajo musculoperióstico de esternocleidomastoideo [18] y de un colgajo miocutáneo de pectoral mayor [49] o de dorsal ancho menos grueso.

Sin embargo, cuando la pérdida de sustancia traqueal no puede reducirse lo suficiente, se crea un riesgo estenótico elevado porque la pared posterior queda formada por una amplia superficie de tejido muscular [16, 21]. Para evitar esto, se recomienda un calibrado sistemático con tubo de Montgomery. En realidad, ante una pérdida de sustancia mayor a la prevista y que, en consecuencia, requiere un aporte histico importante, el riesgo estenótico es considerable. En ese caso, es preferible optar por un cierre a cielo abierto con resección y anastomosis traqueal.

Distanciamiento de las suturas

Esta medida es indispensable, ya que dejar enfrentados los tejidos fragilizados de dos órganos huecos, con infección añadida constante en el lado traqueal y presencia de saliva en el lado esofágico expone a un riesgo elevado de recidiva.

La separación de las suturas se puede efectuar en dos planos:

— rotación axial del esófago. Dos puntos que atraviesan la capa muscular anterior del esófago, a uno y otro lado de la sutura, se anudan sobre el plano vertebral *(fig. 2B)*. Sólo una fístula ubicada muy arriba puede impedir esta maniobra [14];

— interposición. Un tejido con buena troficidad entre las suturas, aunque las mismas estén desfasadas, proporciona una seguridad adicional indiscutible. Siempre es posible utilizar músculos infrahioideos o esternocleidomastoideos, aun cuando se recurrió a uno de los dos para procurar la hermeticidad traqueal *(fig. 2C)*.

Cierre

Previo enjuague antiséptico, se confecciona una sutura común en dos planos y con drenaje aspirativo.

Es recomendable aplicar pegamento biológico (con jeringa o vaporizador) en un campo quirúrgico exangüe tanto para completar la hermeticidad de las suturas como para excluir los espacios muertos vinculados a los grandes desprendimientos.

En período postoperatorio

El tratamiento antibiótico por vía sistémica se mantiene durante 10 días, en forma simultánea con la aerosolterapia y la kinesiterapia. La reanudación de la alimentación se decide después de efectuar un tránsito faringoesofágico al décimo día y es necesaria la opinión del foniatra, después de haberse evaluado en todos los casos la movilidad laríngea.

■ *Cierre directo con resección y anastomosis traqueal*

Es un método ampliamente utilizado [20, 22, 26, 38] y tiene las siguientes ventajas:

— exposición directa y amplia de las lesiones;

— menos desvascularización de las zonas de sutura;

— tratamiento concomitante de las frecuentes lesiones traqueales acompañantes [48];
— la desaparición, de hecho, de la pérdida de sustancia hística por un simple efecto de acortamiento tanto en la tráquea como en el esófago.

Vías de acceso *(fig. 4A)*

— Cervicotomía en U tipo Hautant que circunscribe, si existe, el orificio de traqueotomía.
— Abertura de la línea blanca, separación de los músculos infrahioideos y resección del istmo de la tiroides. La tráquea cervical se desprende ampliamente en sentido vertical a la zona fistulosa y más allá de la misma, manteniendo un contacto estrecho con el plano cartilaginoso para evitar un traumatismo de los nervios laríngeos inferiores.

Resección de la tráquea *(fig. 4B)*

Comienza por una abertura sagital frente a la fístula. Los límites horizontales superior e inferior de la resección se establecen de acuerdo con las dimensiones de la zona fistulosa, cuidando que los bordes de la futura fijación tengan un trofismo adecuado. Así, la resección puede interesar un orificio de traqueotomía contiguo. Se debe señalar que en el transcurso de este tiempo quirúrgico, la sonda orotraqueal debe retirarse de la zona en cuestión. Después de marcar los límites de la resección, la intubación se practica directamente por el orificio traqueal distal.

Cierre de la brecha esofágica *(fig. 4C, D)*

Incluye desbridamiento de los tejidos traqueoesofágicos de la fístula y cierre plano por plano. Para garantizar el cierre del esófago, se puede utilizar la porción membranosa de la zona resecada [21, 24].

Interposición muscular *(fig. 4E)*

La sutura esofágica se puede acolchar con un colgajo muscular amarrado al plano vertebral que, de hecho, produce una rotación esofágica y un distanciamiento de la sutura traqueal.

Anastomosis traqueotraqueal *(fig. 4F)*

Comienza con la sutura de la porción membranosa y continúa con la sutura de la tráquea cartilaginosa, después de volver a empujar la sonda de intubación orotraqueal previamente retrocedida.
En caso de FTE muy extendida en sentido vertical y que necesita una resección traqueal desmesurada, es posible limitar la resección y hacerla menor a las dimensiones de la fístula. La pérdida de sustancia posterior residual se sutura directamente en T [26] o empleando el tejido esofágico contiguo [38].
En caso de fístula situada muy arriba y de lesiones laringotraqueales subglóticas inmediatas, es posible resecar el arco anterior del cricoides y de la parte baja de la lámina cricoidea, efectuando una anastomosis tirocricotraqueal con preservación de la función laríngea [41].

■ *Cirugía de exclusión*

Su principio es anular la comunicación esofagotraqueal interrumpiendo su alimentación proximal (exclusión unipolar alta) o proximal y distal (exclusión bipolar alta y baja).

Unipolar

Es la exclusión alta del esófago y se efectúa por vía cervical. El esófago se exterioriza y corta por debajo del nivel de la fístula. El extremo proximal se aboca a la piel por vía pre o transesternocleidomastoidea mientras que el extremo distal se sutura en dos planos y se abandona en el mediastino. En todos los casos, se agrega yeyunostomía de alimentación y de drenaje gástrico según la técnica de Marzelle [36]. La persistencia de un reflujo gastroesofágico que alimenta la fístula, con sus consecuencias y riesgos en el aspecto local y broncopulmonar, sigue siendo a pesar de todo el principal inconveniente de esta técnica [33]. Su ventaja es permitir el restablecimiento secundario y relativamente sencillo de la continuidad mediante una anastomosis esofagoesofágica, facilitada por una resección con anastomosis traqueal combinada [26].

Bipolar

Combina la exclusión alta por vía cervical con la exclusión baja por vía abdominal: la sección con sutura de ambos muñones se practica por debajo del cardias por vía mediana supraumbilical. La gastrostomía y/o la yeyunostomía son apropiadas. El drenaje aspirativo de la cavidad esofágica evita el efecto de bolsa cuyo contenido se vierte en las vías respiratorias cuando el paciente cambia de posición [33].
El restablecimiento de la continuidad mediante esofagoplastia colónica o gástrica y el tratamiento eventual de la fístula traqueoesofágica se dejan para más adelante.
La exclusión temporaria del esófago mediante engrapado sin sección (con pinza T A 55) es una buena solución y no daña los tejidos en el caso en que un lapso adicional con tratamiento médico pueda mejorar las condiciones antes de una reparación directa. La exclusión, que puede ser uni o bipolar, se revierte espontáneamente en 3 o 4 semanas.
La técnica adoptada depende del presunto futuro del paciente, de acuerdo a la perspectiva curativa o paliativa.

■ *Cirugía endoluminal*

Los objetivos son posibilitar la deglución, evitando al mismo tiempo las complicaciones de la aspiración con motivo de la colocación de una prótesis endoluminal esofágica hermética, eventualmente asociada a una endoprótesis traqueal. Las ventajas son un riesgo relativamente bajo (de 0 al 20 % de mortalidad) y el ser un método poco invasivo que se lleva a cabo durante una hospitalización de estadía reducida [2, 50].

INDICACIONES

■ *Indicaciones generales*

La orientación terapéutica se puede conseguir a partir de un algoritmo que responde sucesivamente a cuatro preguntas. Las dos primeras permiten establecer el plazo y el tipo de conducta terapéutica antes de la intervención quirúrgica. Las dos siguientes definen la técnica quirúrgica adecuada.

¿Está el paciente con ventilación mecánica?

Se trata de un ejemplo nada excepcional y particularmente delicado, que sigue siendo motivo de controversia.
— Para algunos autores, la retirada del respirador es la condición *sine qua non* de una reparación directa [4, 21, 55]. Los partidarios de esta actitud preconizan la abstención quirúrgica y la prolongación del llamado tratamiento conservador (cf. supra) hasta el momento de la retirada. Si el tratamiento conservador es inoperante (imposibilidad de hermetizar las vías respiratorias por debajo de la fístula) o la posibilidad de retirada del respirador en un plazo razonable está excluida, se opta por los procedimientos quirúrgicos paliativos de exclusión, dejando para más adelante el restablecimiento de la continuidad.

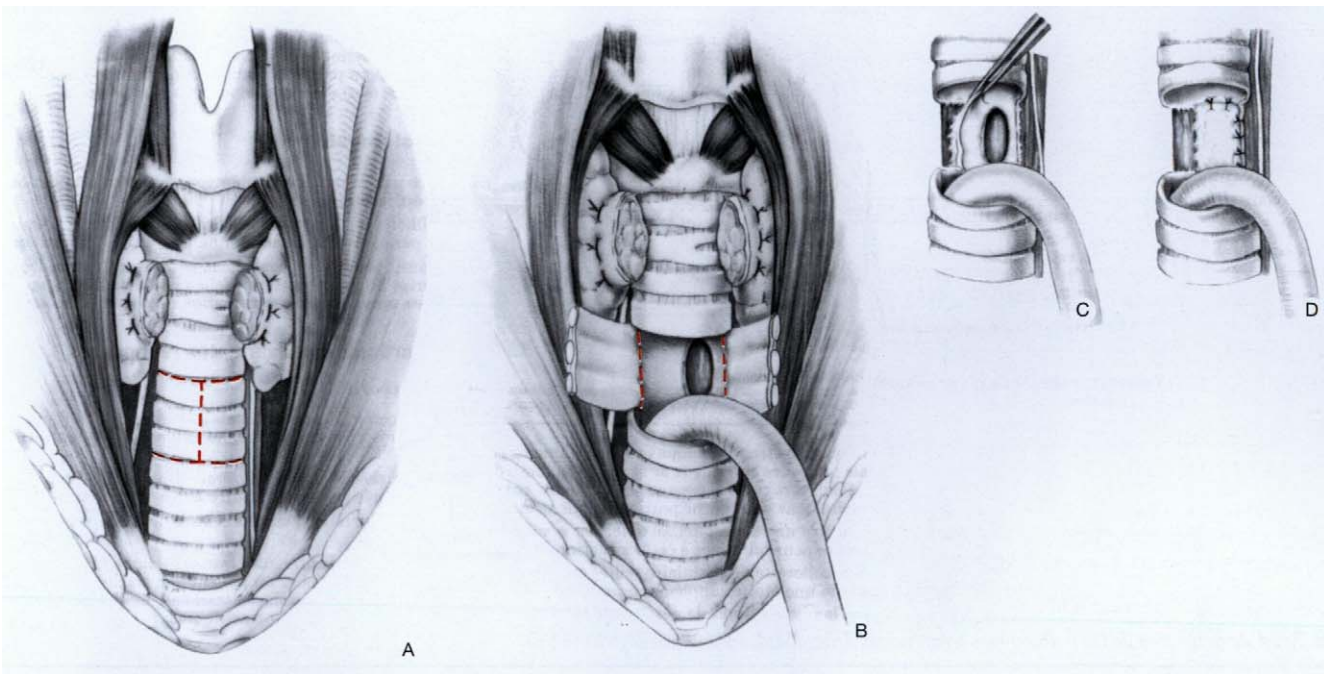

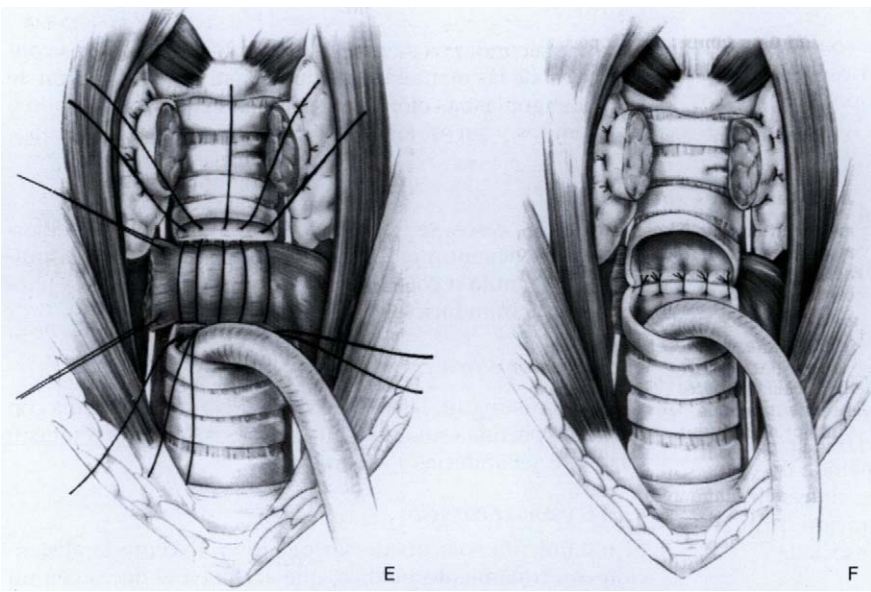

4 *Técnica quirúrgica con resección y anastomosis traqueal (B. Guerrier).*
A. Vía de acceso anterior transístmica.
B. Resección de la tráquea cartilaginosa a la misma altura que la fístula.
C. Confección de un colgajo de inversión a expensas de la porción membranosa.
D. Sutura del colgajo de inversión.
E. Interposición de un colgajo muscular por detrás de la sutura traqueotraqueal posterior.
F. Anastomosis traqueotraqueal.

— Para los demás, la dependencia con respecto al respirador no excluye de una reparación directa, después de una preparación intensiva que no debe prolongarse para no incrementar los riesgos.

Estas actitudes, aparentemente opuestas en todo, demuestran que en realidad se trata de casos especiales difíciles de esquematizar, pese a lo cual se tratará de hacerlo.

¿El estado local y general es satisfactorio?

Para que la respuesta sea afirmativa, es preciso que se cumplan tres requisitos:

— el estado local de la fístula y de los tejidos adyacentes es estable;

— la infección pulmonar agregada está controlada;

— el estado nutricional y bioquímico es correcto.

Cuando estas condiciones no se cumplen, el tratamiento curativo se debe descartar debido al elevado porcentaje de fracasos, instaurando o volviendo a instaurar una preparación médica eficaz. Si a pesar de todo las condiciones no pueden reunirse, es preciso recurrir a métodos paliativos o de espera tipo «exclusión». En esta situación se recomienda una reparación en dos tiempos, primero esofágica y luego traqueal [48].

¿Hay lesiones traqueales asociadas?

La presencia de lesiones estenóticas o malácicas asociadas a la FTE es frecuente [48]. Éstas se deben tratar al mismo tiempo que la FTE y se deben reparar mediante resección y anastomosis traqueal.

¿Cuáles son las dimensiones de la fístula?

- *Fístula de tamaño reducido*

Corresponde a una brecha cuyo cierre directo se puede hacer sin tensión ni riesgo estenótico.

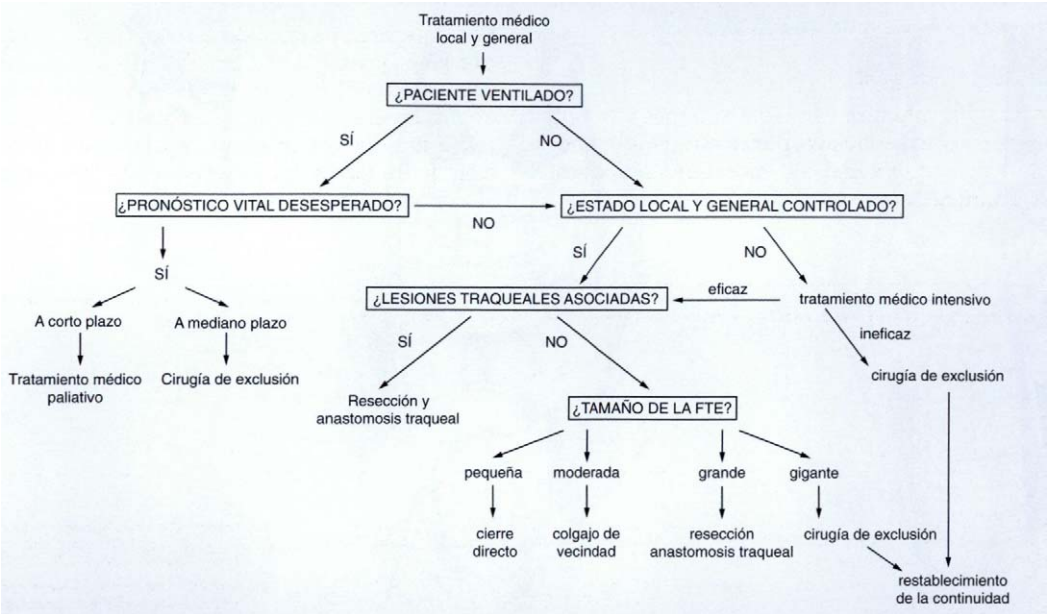

5 *Árbol de decisiones de las indicaciones terapéuticas de las fístulas traqueoesofágicas (FTE).*

• *Fístula de tamaño moderado*

Las dimensiones de la pérdida de sustancia son tales que el cierre directo se haría con tensión y con un riesgo estenótico comprobado. Está indicado un cierre con aporte de tejidos adyacentes.

• *Fístula de gran tamaño*

La pérdida de sustancia, sobre todo traqueal posterior, es tal que el aporte de tejidos adyacentes expone a un riesgo acentuado de estenosis secundaria. La indicación es una reparación con resección y anastomosis traqueal.

• *Fístula gigante*

La indicación se establece de acuerdo con las condiciones locales y generales por una parte, y de acuerdo con la etiología por otra. Aunque la exclusión bipolar del esófago por vía doble [55] o por vía cervical sola [30] parece el método más razonable, en los casos más favorables (paciente sin respiración mecánica) se puede considerar la reparación primaria mediante resección y anastomosis traqueal asociada [20, 21, 26].

■ *Indicaciones particulares de acuerdo a la etiología*

FTE deliberadas en el marco de la rehabilitación vocal en laringectomizados

Por lo general bastan los métodos conservadores:

— en caso de shunt, consiste en la colocación de una prótesis fonatoria [9, 28];

— en caso de punción con prótesis, consiste en la ablación temporaria de la prótesis y eventualmente en la colocación de un catéter «tutor» de menor tamaño [28];

— en los casos más rebeldes, se puede intentar la cauterización eléctrica o química (nitrato de plata) del trayecto fistuloso [1].

Ante el fracaso de los métodos conservadores, tras escisión del trayecto fistuloso es preciso efectuar un cierre prolijo de la tráquea y del esófago.

En caso de irradiación cervical, se debe interponer un colgajo muscular local desde el principio o un injerto cutáneo libre [8] o, en su defecto, efectuar un ascenso traqueal con reposición del traqueostoma [7].

Cáusticos

Las FTE secundarias se producen por lo general como consecuencia de las maniobras de dilatación. Es la indicación de una esofagoplastia colónica o gástrica retroesternal en uno o dos tiempos y sin esofagectomía [39].

FTE y sida

En todos los casos, se trata de pacientes en quienes la enfermedad se encuentra en estado avanzado. La conducta quirúrgica se limita a colocar una endoprótesis esofágica para controlar la inundación broncopulmonar.

FTE y tumores malignos

Se deben distinguir: las FTE secundarias a un carcinoma con punto de partida esofágico (mucho más raramente traqueal) y las FTE secundarias a un linfoma.

• *FTE y cáncer esofágico*

El tratamiento sólo puede ser paliativo. Excepto la abstención con tratamiento médico, que acaba en el deceso en un plazo inferior a un mes [12], se pueden considerar dos soluciones:

— tratamiento endoscópico: hay varios tipos de prótesis, las prótesis de plástico y las más recientes de espuma inflable y las prótesis metálicas expansibles cubiertas [11, 19, 27]. La sobrevida es prolongada (alcanza los 4 meses) y mejoran las condiciones de vida en los días finales. Las complicaciones posibles son: migración de la prótesis en el 10 % de los casos, perforación esofágica, agrandamiento de la fístula, hemorragia intraoperatoria o secundaria por ulceración del esófago, disfagia, dolor y compresión traqueal [19]. Éstas han disminuido considerablemente debido al empleo de nuevas prótesis metálicas que, desafortunadamente, siguen siendo más costosas [46];

— tratamiento quirúrgico paliativo: está indicado en pacientes con estado general satisfactorio que pueden recibir beneficios con un tratamiento médico. Consiste en la exclusión uni o bipolar del esófago o en la confección de un puente por gastroplastia o coloplastia retroesternal con exclusión de la fístula. No sólo permite la alimentación oral sino también la instauración de un tratamiento con radioterapia y quimioterapia.

La supervivencia ha mejorado (de 3 a 9 meses) pero la mortalidad perioperatoria es elevada (del 25 al 40 %) [15].

• *FTE y cáncer traqueobronquial*

En estos casos, la sobrevida rara vez excede un mes y se opta por un tratamiento médico exclusivo, puramente sintomático, o por un tratamiento endoluminal con endoprótesis traqueal, eventualmente acompañado de una prótesis esofágica [2].

• *Linfomas*

Por lo general, se trata de un linfoma de Hodgkin en evolución cuyo pronóstico es mucho mejor que el de las FTE carcinomatosas [43]. Es apropiado un método conservador ya que puede esperarse el cierre con tratamiento radioterapéutico y/o quimioterapéutico. En los casos de FTE como complicación del tratamiento, se recomienda la reparación directa si el tumor está controlado [42].

Cualquier referencia a este artículo debe incluir la mención del artículo original: Lallemant JG, Lallemant B, Girard B, Chapon C, El Sioufi I et Bonin P. Traitement des fistules œsotrachéales acquises. Encycl Méd Chir (Editions Scientifiques et Médicales Elsevier SAS, Paris, tous droits réservés), Techniques chirurgicales - Tête et cou, 46-440, 2002, 10 p.

Bibliografía

[1] Andrews JC, Mickel RA, Monahan GP, Hanson DG, Ward PH. Major complications following tracheoesophageal puncture for voice rehabilitation. *Laryngoscope* 1987 ; 97 : 562-567

[2] Baldeyr P. Support endo-bronchique cylindrique en silicone Endoxane® (du Pr Dumon). *Rev Mal Respir* 1995 ; 12 : 393-394

[3] Bartels HE, Stein HJ, Siervert JR. Tracheobronchial lesions following esophagectomy prevalence, predisposing factors and artcare. *Br J Surg* 1998 ; 85 : 403-406

[4] Bartlett RH. Procedure for management of acquired tracheoesophageal fistula in ventilator patients. *J Thorac Cardiovasc Surg* 1976 ; 71 : 89-95

[5] Baulieux J, Boulanger T, Holzapfel L, Robert D, Fargier J, Pignat JC et al. Les fistules œsotrachéales au cours de la ventilation assistée. À propos de 13 cas. *Chirurgie* 1984 ; 110 : 372-379

[6] Benumof JL, Alfery DD. Anesthesia for thoracic surgery. In : Miller RD ed. Anesthesia. New York : Churchill Livingstone, 1986 : 1371-1462

[7] Bessede JP, Bories F, Enaux M, Orsel S, Sauvage JP. Fermeture des fistules œsotrachéales après pose d'implant phonatoire. *Ann Otolaryngol Chir Cervicofac* 1995 ; 112 : 353-355

[8] Brasnu D, Pages JC, Laccourreye O, Jouffre V, Monfrais Pfauwadel MC, Crevier Buchman L. Résultats des traitements de l'élargissement spontané des punctures trachéo-œsophagiennes avec implant phonatoire. *Ann Otolaryngol Chir Cervicofac* 1994 ; 111 : 456-460

[9] Brasnu D, Strome M, Menard M, Janot F, Fabre A, Laccourreye H. Réhabilitation vocale après laryngectomie totale par fistule trachéo-œsophagienne musculo- muqueuse. Résultats à propos de 27 cas. *Ann Otolaryngol Chir Cervicofac* 1988 ; 105 : 449-452

[10] Britton CA, Jarmolowski CR, Winzelberg GG. Topics in radiology: 34-years old woman with persistent cough and diarrhea. *JAMA* 1986 ; 255 : 2785-2787

[11] Buess G, Schellong H, Kometz B, Grussner R, Junginger T. A modified prosthesis for the treatment of malignant esophagotracheal fistula. *Cancer* 1988 ; 61 : 1679-1684

[12] Campion JP, Bourdelat D, Launois B. Surgical treatment of malignant œsophagotracheal fistulas. *Am J Surg* 1983 ; 146 : 641-646

[13] Conces DJ, Kesler KA, Datzman M, Tarver RD. Tracheoesophageal fistula due to Wegener granulomatosis. *J Thorac Imaging* 1995 ; 10 : 126-128

[14] Couraud L, Ballester MJ, Delaisement C. Acquired tracheoesophageal fistula and its management. *Semin Thorac Cardiovasc Surg* 1996 ; 8 : 392-399

[15] Dartevelle P, Macchiarini P. Management of acquired tracheoesophageal fistula. *Chest Surg Clin North Am* 1996 ; 4 : 819-836

[16] Duplessis Y, Leclec'h G, Leclec'h A, Dumey-Niou P, Bourdiniere J. Les fistules trachéo-œsophagiennes après trachéotomie. Attitude thérapeutique. *J Fr ORL* 1976 ; 25 : 385-388

[17] Feliciano DV, Bitondo CG, Mattox KL, Romo T, Burch JM, Beall AC Jr et al. Combined tracheoesophageal injuries. *Am J Surg* 1985 ; 150 : 710-715

[18] Friedman M, Toriumi DM, Strorigl T, Chilis T, Skolnik E. The sternocleidomastoid myoperiosteal flap for esophagopharyngeal reconstruction and fistula repair: clinical and experimental study. *Laryngoscope* 1988 ; 98 : 1084-1091

[19] Gouerou H. Traitements endoscopiques palliatifs et curatifs des cancers de l'œsophage. *Rev Prat* 1999 ; 49 : 1992-1996

[20] Grillo HC, Moncure AC, McEnany MT. Repair of inflammatory tracheoesophageal fistula. *Ann Thorac Surg* 1976 ; 22 : 112-119

[21] Guerrier B. Traitement des fistules œso-trachéales cervicales. In : Guerrier Y éd. Traité de techniques chirurgicales ORL et cervico-faciale. Paris : Masson, 1988 : 397-404

[22] Guerrier B, Lallemant JG, DiRuggiero JM. Aspects cliniques du traitement chirurgical des fistules œso-trachéales cervicales. *Cah ORL* 1984 ; 19 : 665-670

[23] Guerrier B, Nakache G. Fistules œso-trachéales acquises chez l'adulte. *Cah ORL* 1978 ; 13 : 459-488

[24] Guerrier Y, Guerrier B, Lallemant JG. Les évidements ganglionnaires cervicaux. *Encycl Méd Chir* (Éditions Scientifiques et Médicales Elsevier SAS, Paris), 1982 : 42-005, 42-006, Techniques chirurgicales - Thorax 1-28

[25] Hayasni K, Nobritoli A, Ozacua S, Tsujisuka K, Kitajima N, Kaneko T. Gastric tube to trached fistule closed with a latissimus dorsi myocutaneous flap. *Ann Thorac Surg* 1999 ; 68 : 561-562

[26] Hilgenberg AD, Grillo HC. Acquired non malignant tracheoesophageal fistula. *J Thorac Cardiovasc Surg* 1983 ; 85 : 492-498

[27] Hordijk ML, Dees J, VanBlankenstein M. The management of malignant esophagorespiratory fistulas with a cuffed prosthesis. *Endoscopy* 1990 ; 22 : 241-244

[28] Julien N, El-Bez M, Angelard B, Ayache D, Fichaux P, Lacau StGuily J. La restauration vocale par procédé de fistule trachéo-œsophagienne. Bilan de 5 années de pratique. *Ann Otolaryngol Chir Cervicofac* 1991 ; 108 : 164-168

[29] Junien-Lavillauroy C, Guerrier B, Aubert M, Roux O. Le traitement chirurgical des fistules trachéo-œsophagiennes après réanimation respiratoire : Intérêt du lambeau deltopectoral. *Cah ORL* 1978 ; 13 : 491-496

[30] Landreneau RJ, Hazelrigg SR, Boley TM, Johnson JA, Curtis JJ. Management of an extensive tracheoesophageal fistula by cervical esophageal exclusion. *Chest* 1991 ; 99 : 777-780

[31] Ling D, Bushunav P. Tracheoesophageal fistula in a patient with recurrent Hodgkin disease. *Chest* 1996 ; 109 : 850-851

[32] Macchianini P, Delamares N, Benzeboc P, Labussiere AS, Cerrina J, Dulmet E et al. Tracheoesophageal fistula caused by mycobacterial tuberculosis adenopathy. *Ann Thorac Surg* 1993 ; 55 : 1561-1563

[33] Maillard JN, Launois B, Galvao O. L'exclusion bipolaire de l'œsophage. *Ann Chir Thorac Cardiovasc* 1967 ; 6 : 465-473

[34] Malmejac C, Arnaud A, Houel J, Dor J. Note à propos des fistules œso-trachéales après trachéotomie. *Ann Chir Thorac Cardiovasc* 1967 ; 6 : 1167-1169

[35] Marty-Ane CH, Prudhome M, Fabre JM, Davergne J, Balmes M, Mary H. Tracheoesophagogastric anastomosis fistula: a rare complication of esophagectomy. *Ann Thorac Surg* 1995 ; 60 : 690-693

[36] Marzelle J, Dartevelle P, Khalife J, Rojas-Miranda A, Chapelier A, Levasseur P. Surgical management of acquired post-intubation tracheoesophageal fistulas: 27 patients. *Eur J Cardiothorac Surg* 1989 ; 3 : 499-503

[37] Mathey J, Fekete F, Lortat-Jacob JL, Maillard JN. Traitement des fistules œsophago-thoraciques (fistules après résections œsophagiennes, fistules néoplasiques et malformations néo-natales exceptées). *J Chir* 1960 ; 79 : 377-397

[38] Mathisen DJ, Grillo HC, Wain JC, Hilgenberg AD. Management of acquired nonmalignant tracheo-esophageal fistula. *Ann Thorac Surg* 1991 ; 52 : 759-765

[39] Mutaf O, Avanoglu A, Heusim A, Ozok G. Management of tracheoesophageal fistula as a complication of esophageal dilatations in caustics œsophageal burns. *J Pediatr Surg* 1995 ; 30 : 823-826

[40] Payne DK, Anderson WM, Romero MD, Wissing DR, Fowler M. Tracheoesophageal fistula formation in intubated patients. Risk factors and treatment with high-frequency jet ventilation. *Chest* 1990 ; 98 : 161-164

[41] Pearson FG, Cooper JD, Nelems HM. Primary tracheal anastomosis after resection of the cricoid cartilage with preservation of the recurrent laryngeal nerves. *J Thorac Cardiovasc Surg* 1975 ; 70 ; 806

[42] Perry RR, Rosenberg RK, Pass HI. Tracheoesophageal fistula in the patient with lymphoma: case report and review of the literature. *Surgery* 1989 ; 105 : 770-777

[43] Rampaul RS, Naraynsingh V, Dean VS. Tracheoesophageal fistula following blunt chest trauma. *Chest* 1999 ; 116 : 267

[44] Reed WJ, Doyle SE, Aprahamian C. Tracheoesophageal fistula after blunt chest trauma. *Ann Thorac Surg* 1995 ; 59 : 1251-1256

[45] Rusconi S, Meroni L, Galli M. Tracheoesophageal fistula in an HIV-1-positive man due to dual infection of *Candida albicans* and cytomegalovirus. *Chest* 1994 ; 106 : 284-285

[46] Sanyika C, Corr P, Haffejee A. Palliative treatment of esophageal carcinoma. Efficacy of plastic versus self-expandable stents. *S AfrMed J* 1999 ; 89 : 640-643

[47] Serrano N, Cortes JL. An unusual presentation of tracheoesophageal fistula point. *Intensive Care Med* 1996 ; 22 : 717-718

[48] Shaari CM, Biller HF. Staged repair of cervical tracheoesophageal fistula. *Laryngoscope* 1996 ; 106 : 1398-1402

[49] Siu KF, Wei WI, Lam KH, Wong J. Use of the pectoralis major muscle flap for repair of a tracheoesophageal fistula. *Am J Surg* 1985 ; 150 : 617-619

[50] Spinelli P, Cerrai FG, Mancini A, Meroni E, Pizzetti P. Esophageal intubation for malignant fistulas. *Surg Endosc* 1991 ; 5 : 127-129

[51] Stack BC, Ridley MB, Greene JN, Hubbell DS. Tracheoesophageal fistula and sinusitis from invasive aspergillosis. *Otolaryngol Head Neck Surg* 1997 ; 116 : 116-119

[52] Temes RT, Wong RS, Davis M, Kessler RM, Wernly JA. Esophago-Airway fistula in AIDS. *Ann Thorac Surg* 1995 ; 60 : 440-442

[53] Testart J, Andrieu J, Narcy P. Sur le traitement chirurgical des complications de la trachéotomie. Utilisation des muscles sous-hyoïdiens. *Ann Chir* 1970 ; 24 : 205-214

[54] Thomas AN. Management of tracheoesophageal fistula caused by cuffed tracheal tubes. *Am J Surg* 1972 ; 124 : 181-189

[55] Utley JE, Dillon ML, Todd EP, Griffen WO, Zeok JV. Giant tracheoesophageal fistula: management by esophageal diversion. *J Thorac Cardiovasc Surg* 1978 ; 75 : 373-377

[56] Vartian CV, Septimus EJ. Bronchoesophageal fistula due to *Mycobacterium tuberculosis* and cytomegalovirus in a patient with AIDS. *Clin Infect Dis* 1996 ; 22 : 581

[57] Weber SM, Schurr MJ, Pellet JR. Delayed presentation of a tracheoesophageal fistula after blunt chest Trauma. *Ann Thorac Surg* 1996 ; 62 : 1850-1852

[58] Weiman DS, Walker WA, Brosnan KM, Pate JW, Fabian TC. Combined tracheal and esophageal trauma from gunshot wounds. *South Med J* 1996 ; 89 : 208-211